

 smith&nephew

**PICO**◊

Sistema monouso per la  
terapia a pressione negativa

# PICO - I primi studi

Smith & Nephew è al tuo fianco per ridurre i costi umani ed economici delle ferite.

**Per i pazienti. Per il budget. Adesso.**◊



# Sommario

1. Introduzione del prof. Donald Hudson, dr. Kevin Adams e dr. Adriaan van Huyssteen	3
2. L'evoluzione della Terapia a Pressione Negativa per le ferite cutanee	4
3. Cosa è PICO°?	5
4. Cosa ci dice la ricerca su PICO?	7
1. Trasmissione della pressione negativa al letto della ferita	8
2. Contrazione del tessuto	9
3. Determinare un andamento caratteristico del flusso sanguigno perilesionale	10

## Ferite da trauma

1. Impiego di PICO dopo sutura di una ferita da morso di cane	12
---	----

## Innesto cutaneo

2. Impiego di PICO dopo innesto cutaneo sul ginocchio in seguito ad ustione	13
---	----

## Ferite post-chirurgiche

3. Impiego di PICO su una ferita post-operatoria dopo ricostruzione del seno: 1	14
4. Impiego di PICO su una ferita post-operatoria dopo ricostruzione del seno: 2	15
5. Impiego di PICO in seguito a riparazione di ernia da incisione	16
6. Medicazione PICO su ferita chirurgica da impianto di protesi dell'anca: 1	17
7. Impiego di PICO in seguito a impianto di protesi dell'anca: 2	18
8. Impiego di PICO in seguito a impianto di protesi dell'anca: 3	19
9. Impiego di PICO in seguito a impianto di protesi dell'anca: 4	20
10. Impiego di PICO in seguito a impianto di protesi del ginocchio: 1	21
11. Impiego di PICO in seguito a impianto di protesi del ginocchio: 2	22
12. Impiego di PICO in seguito a intervento di revisione di una protesi del ginocchio	23

# 1. Introduzione del prof. Donald Hudson e del dr. Kevin Adams dell'Accademia di Chirurgia Plastica, Claremont, Sudafrica e del dr. Adriaan van Huyssteen della Panorama Mediclinic, Panorama, Sudafrica

“Abbiamo lavorato intensamente con la Terapia a Pressione Negativa per le lesioni cutanee (NPWT) per molti anni, abbiamo sperimentato e aiutato a sviluppare diversi sistemi, impiegandoli sui nostri pazienti a Città del Capo”.

“La combinazione dell'efficacia clinica della NPWT con i noti benefici delle medicazioni avanzate si è sempre dimostrata una soluzione ideale per alcuni pazienti, specialmente quelli ad alto rischio nei giorni critici successivi alla chirurgia. Nell'ultimo periodo abbiamo avuto il piacere di poter studiare l'efficacia di questo prototipo su alcuni pazienti nelle nostre cliniche”.

“Questa brochure descrive 12 casi recenti in cui è stato utilizzato PICO°, un sistema NPWT monouso, fornito da Smith & Nephew; vengono prima fornite alcune informazioni sulla NPWT, per passare poi alla descrizione di PICO e ai casi clinici. Speriamo che concorderete con noi che PICO offre possibilità molto interessanti per il trattamento di molti tipi di lesioni di media dimensione, sia in ospedale sia in contesti ambulatoriali”.

## 2. L'evoluzione della Terapia a Pressione Negativa per le lesioni cutanee

**Negli ultimi 15 anni, la Terapia a Pressione Negativa per le lesioni cutanee (NPWT) ha fornito ai medici un nuovo potente strumento per la gestione di ferite complesse. Qui di seguito viene riportato un ampio sommario degli effetti noti della NPWT:**

- Creazione di un ambiente umido sigillato. (Morykwas *et al.*, 1997)
- Riduzione dell'edema tissutale. (Kamolz *et al.*, 2004)
- Contrazione dei margini della ferita. (Malmsjö *et al.*, 2009)
- Stimolazione meccanica del letto della ferita. (Saxena *et al.*, 2004)
- Alterazione del flusso sanguigno sui margini della ferita. (Wackenfors *et al.*, 2004)
- Stimolazione della angiogenesi. (Greene *et al.*, 2006)
- Formazione di tessuto di granulazione. (Armstrong and Lavery 2005)
- Sostegno fisico di innesti (Llanos *et al.*, 2006) e ferite da incisione. (Gomoll *et al.*, 2006)

Attualmente viene fatta ampia ricerca in molti di questi settori e ogni anno aumenta la nostra comprensione dei meccanismi d'azione, del ruolo e del potenziale futuro della NPWT (vedi Malmsjö e Borgquist 2010, Henderson *et al.*, 2010 per una revisione di facile comprensione).

Per alcune delle ferite più difficili, la NPWT sta diventando una terapia di prima scelta – qual è invece la situazione nel caso di lesioni importanti ma meno gravi? Nel caso di lesioni meno gravi i costi della terapia o le restrizioni nelle attività quotidiane dei pazienti sono giustificabili?

PICO° è un nuovo sistema di NPWT semplificato, che combina i benefici della NPWT con la semplicità di una medicazione avanzata per ferite di piccole-medie dimensioni con livelli di essudato medio-bassi.

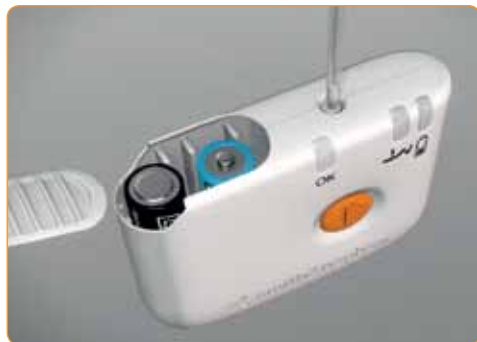### 3. Che cos'è PICO°?

PICO è un sistema NPWT monouso.

Una pompa piccola e discreta, alimentata da due batterie AA al litio, viene collegata ad una medicazione avanzata (assorbente) che rende superfluo l'impiego di un contenitore ingombrante. Su ferite idonee può essere applicato in soli pochi minuti.

#### La medicazione è composta da:

1. Uno strato di contatto, con adesivo in silicone che contribuisce a creare un'aderenza ottimale, pur rimanendo delicato sull'area perilesionale.
2. Lo strato Airlock: intercapedine che permette la distribuzione della pressione negativa nella medicazione.
3. Uno strato superassorbente che mantiene l'essudato lontano dalla cute.
4. Un film ad elevato tasso di evaporazione dell'umidità (MVTR) che permette la traspirazione a senso unico del vapore dell'essudato raccolto e rende superfluo l'utilizzo di un canister.



PICO° viene fornito in una confezione che può essere presa dallo scaffale quando necessario.

Contiene una pompa monouso, che dura per 7 giorni e due medicazioni confezionate individualmente con i relativi cerotti per il fissaggio (la possibilità di cambiare medicazione eventualmente permette di esaminare la ferita nel corso dei 7 giorni).

La pompa si mette in funzione mediante un singolo pulsante arancione ed è alimentata da normali pile AA al litio.

Le batterie possono essere riciclate mentre la pompa va eliminata come rifiuto non sanitario, non appena il trattamento è terminato (per maggiori informazioni vedi [www.mypico.com](http://www.mypico.com)).

Tre indicatori led permettono di capire se PICO è in funzione – una luce verde che lampeggia costantemente per indicare che sta funzionando correttamente e due luci ambra di allarme, che lampeggiano se c'è qualche problema.

Una indica una perdita di aria e l'altra indica che le pile si stanno scaricando.

Le batterie potrebbero dover essere sostituite nell'arco dei 7 giorni di vita della pompa.

La pressione è pre-impostata al valore nominale di -80mmHg.

La ricerca mostra che a questo livello si ottengono effetti fisiologici quasi massimi (Borgquist *et al.*, 2010a; Borgquist *et al.*, 2010b).

Una singola pressione del pulsante arancione fa partire la terapia.

Se si preme nuovamente il pulsante, la terapia entra in pausa e se il pulsante non viene premuto di nuovo ripartirà automaticamente dopo un'ora.

Sono disponibili medicazioni di diverse misure.

La tabella sottostante specifica anche l'area di tampone disponibile per aiutare ad identificare la medicazione appropriata secondo le dimensioni della lesione.

Dimensioni medicazione (cm)	Dimensioni tampone (cm)
10 x 20	5,6 x 15
10 x 30	5,6 x 25
10 x 40	5,6 x 35
15 x 15	10 x 10
15 x 20	10 x 15
15 x 30	10 x 25
20 x 20	15 x 15
25 x 25	20 x 20

## 4. Che cosa ci dice la ricerca fatta su PICO<sup>o</sup>?

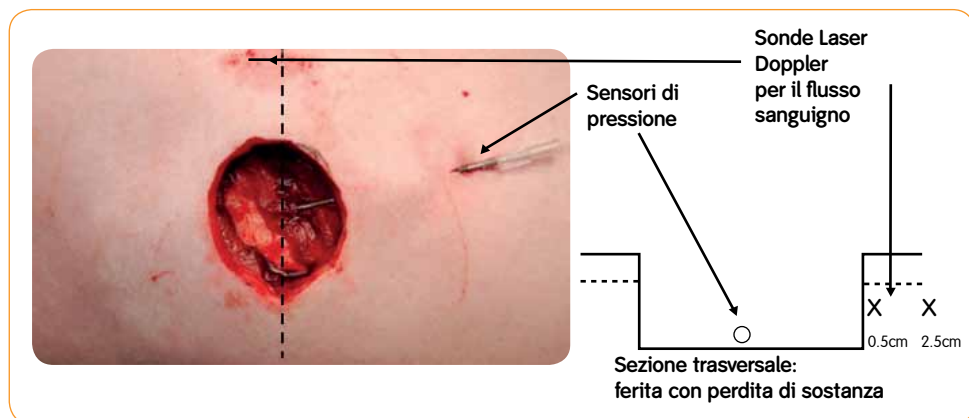
Presso l'Università di Lund in Svezia, alcuni scienziati hanno verificato se PICO somministrati la NPWT allo stesso modo dei sistemi tradizionali come RENASYS<sup>o</sup> o VAC<sup>TM</sup>. Nel fare tale valutazione hanno analizzato 3 fattori, che sono stati considerati distintivi della NPWT.

- La trasmissione di pressione negativa alla base della ferita (Malmsjö *et al.*, 2009a)
- La contrazione del tessuto (Malmsjö *et al.*, 2009a);
- Individuazione del caratteristico andamento del flusso sanguigno perilesionale (Morykwas *et al.*, 1997; Borgquist *et al.*, 2010b):

Questi test sono stati eseguiti su ferite in maiali anestetizzati.

La pressione è stata misurata mediante sonde inserite alla base della lesione.

Per misurare il flusso sanguigno sono stati utilizzati filamenti laser Doppler.



Ferita acuta recente, 6 cm di diametro e 2 cm di profondità con sonde laser Doppler (filamenti sottili) e sensori di pressione in posizione. La linea tratteggiata indica il piano della sezione trasversale che appare sopra ogni lesione. Tutte le metodiche corrispondevano a quanto riportato (Malmsjö *et al.*, 2009a; Borgquist *et al.*, 2010b).

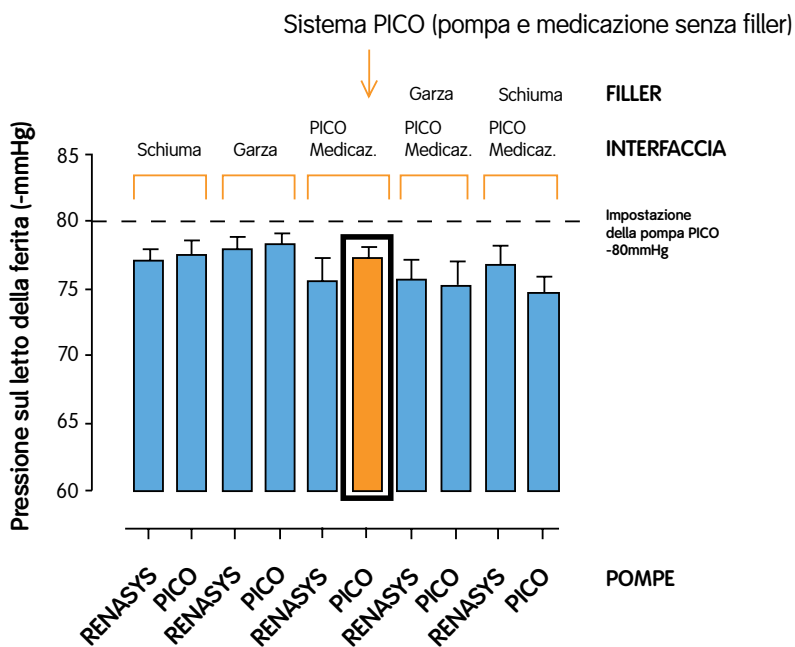
Al fine di dimostrare che la pompa PICO e la medicazione PICO funzionano come i sistemi NPWT tradizionali, insieme alla pompa e alla medicazione PICO sono state testate anche combinazioni della pompa PICO con o senza differenti filler e una pompa RENASYS (impostata a -80mmHg) con i filler tradizionali e anche con la medicazione PICO, con e senza i differenti filler. Con la pompa PICO la pressione negativa è pre-impostata a -80mmHg, in quanto la ricerca ha dimostrato che a questa pressione i filler sia in schiuma sia in garza funzionano con successo e che gli effetti clinici e fisiologici sono vicini al massimale (Borgquist *et al.*, 2010a; Borgquist *et al.*, 2010b).

# 1. Livelli di pressione negativa trasmessa al letto della ferita

In ogni combinazione i livelli di pressione raggiunti sul letto della ferita erano virtualmente identici al livello di funzionamento pre-impostato della pompa PICO°.

Ciò mostra che la pompa e la medicazione PICO (barra arancione) forniscono al letto della ferita la pressione negativa impostata con o senza filler in schiuma e garza (grafico A).

### Grafico A: Evidenze pre-cliniche - Trasmissione della pressione



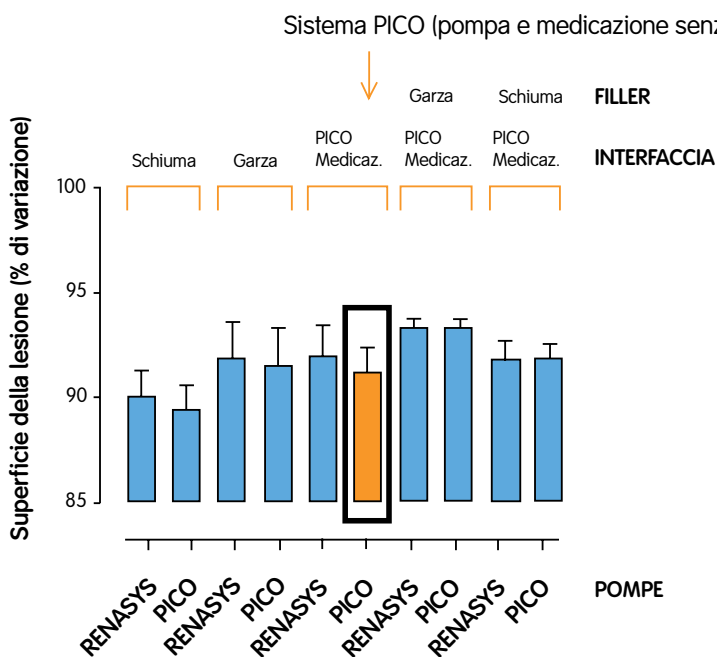


## 2. Contrazione del tessuto

La contrazione di tessuto registrata con il sistema PICO® (pompa e medicazione) è evidenziata dalla barra arancione. Nella ferita con perdita di sostanza è stata osservata una contrazione tessutale con tutte le combinazioni pompa-medicazione, inclusa la combinazione pompa e medicazione PICO.

Si è osservata una contrazione leggermente superiore (90%) nel caso di pressione negativa applicata a filler in schiuma rispetto al filler in garza (92%) o alla combinazione pompa e medicazione PICO (92%). Ciò dimostra che PICO induce una contrazione del tessuto comparabile con quella indotta da sistemi NPWT tradizionali impiegati su lesioni con perdita di sostanza (grafico B).

### Grafico B: Evidenze pre-cliniche - Contrazione tissutale



### 3. Individuazione dell'andamento caratteristico del flusso sanguigno perilesionale

È stato dimostrato che con la NPWT tradizionale, sia con schiuma sia con garza, quando si applica pressione negativa ad una ferita con perdita di sostanza, si determina un andamento caratteristico del flusso sanguigno.

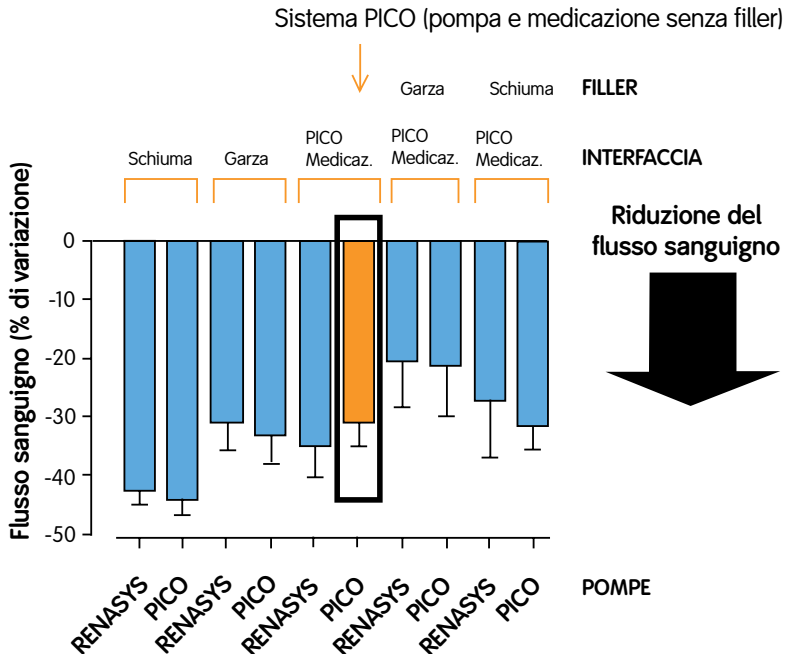
Vicino (0,5 cm) al letto o ai margini della ferita, il flusso sanguigno si riduce.

Più lontano (2,5 cm) dal letto o dai margini della ferita, il flusso sanguigno viene stimolato (Malmsjö *et al.*, 2009a; Malmsjö *et al.*, 2009b; Borgquist *et al.*, 2010b).

Come per i test precedenti, sono state impiegate diverse combinazioni di pompe RENASYS° e PICO° con garza, schiuma o medicazioni PICO su ferite di 6 cm di diametro a tutto spessore.

Vicino ai margini della lesione (0,5 cm) il sistema PICO (pompa e medicazione) induce una riduzione del flusso sanguigno come tutte le altre combinazioni di pompa NPWT e medicazione (grafico C).

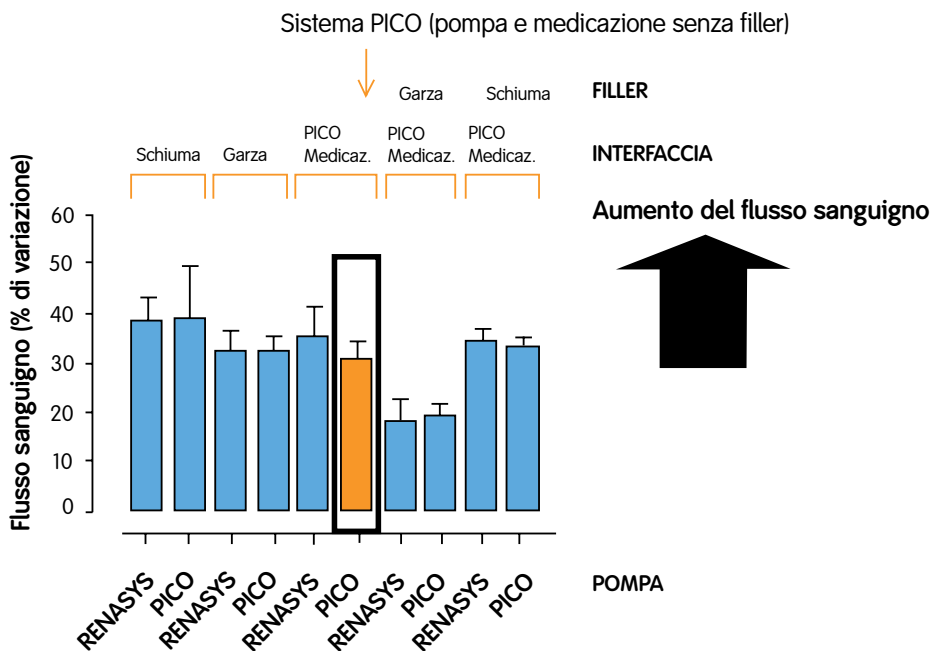
**Grafico C: Evidenze pre-cliniche - Flusso sanguigno**



Al contrario, più lontano dai margini della lesione (2,5 cm) pompa e medicazione PICO<sup>®</sup> inducono una stimolazione del flusso sanguigno come tutte le altre combinazioni di pompa NPWT e medicazione (grafico D).

**Pompa e medicazione PICO funzionano esattamente come i sistemi NPWT tradizionali generando gli stessi andamenti di flusso sanguigno. (Malmjö *et al.*, 2009b; Borgquist *et al.*, 2010b).**

### Grafico D: Evidenze pre-cliniche - Flusso sanguigno II



I 12 casi che seguono mostrano come il trattamento con PICO® ha funzionato in diversi tipi di lesione cutanea, incluse le incisioni chirurgiche.

## Ferite da trauma

### 1. Impiego di PICO dopo sutura di una ferita da morso di cane

Una donna di 30 anni è stata trattata per una ferita da morso di cane sulla gamba. Dopo l'intervento chirurgico la lesione misurava 7,5 cm x 6 cm.

Alla paziente è stato fornito un sistema PICO con la medicazione 15 cm x 20 cm, che il chirurgo ha applicato in cinque minuti.

A casa la paziente ha mantenuto PICO *in situ* per 10 giorni, la sola pompa è stata sostituita al 6° giorno.

Al 10° giorno la paziente ha smesso di assumere analgesici ed è stata eseguita una sostituzione di routine della medicazione, durante la quale si è osservato che la ferita migliorava.

Al 14° giorno il trattamento è terminato come stabilito dal protocollo, la ferita era ancora in fase di miglioramento e alla paziente sono stati applicati una medicazione assorbente e IV3000®, per concludere il trattamento.

Il medico curante ha riferito che su questa paziente trattata a domicilio PICO è stato facile da applicare e da portare.



Fig. 1. Il sistema PICO è stato applicato 4 giorni dopo la sutura iniziale a causa della necrosi del lembo cutaneo intorno ai margini della ferita.



Fig. 2. Medicazione *in situ* sulla gamba dopo chirurgia, giorno 1.

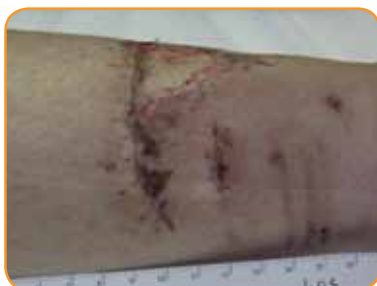

Fig. 3. Ferita dopo 14 giorni con vascularizzazione attraverso la cicatrice, cosa che il medico trovò eccezionale.

## Innesto cutaneo

### 2. Impiego di PICO° dopo innesto cutaneo sul ginocchio in seguito ad ustione

Un uomo di 80 anni è stato trattato con sbrigliamento e innesto cutaneo per un'ustione al ginocchio che non guariva.

La lesione misurava 15 cm x 5 cm con livelli di essudato moderati.

Un tampone della ferita è stato trovato positivo all'MRSA e sono stati prescritti antibiotici per via sistemica.

È stato impiegato il sistema PICO di Smith & Nephew con la medicazione 15 cm x 15 cm per gestire ogni tipo di essudato e applicare la NPWT per mantenere la medicazione ben aderente al letto della ferita, così da minimizzare il rischio di insuccesso dell'innesto in un paziente anziano.

Tra l'innesto e la medicazione PICO è stato applicato CUTICERIN° Wound Contact Layer come strato di contatto.

Il paziente è stato dimesso al secondo giorno con PICO *in situ*.

Al 3° giorno la sigillatura non c'era più e l'allarme di perdita lampeggiava, ma il problema è stato risolto migliorando l'adesione della medicazione. Il trattamento con PICO è proseguito fino al 5° giorno, quando nel corso dell'ispezione si è potuto verificare che l'innesto aveva attecchito; si è passati al trattamento con ACTICOAT° Flex e a un bendaggio tradizionale.

Il medico è stato molto soddisfatto dell'efficacia della medicazione.

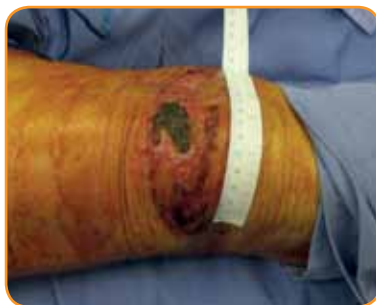

Fig. 1. Ferita da ustione che non guariva, prima della detersione e dell'innesto cutaneo.

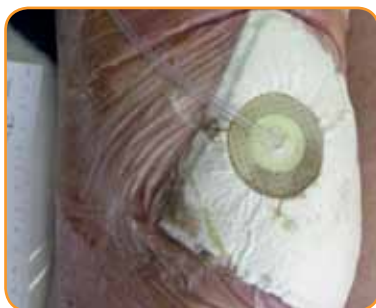

Fig. 2. Medicazione PICO posizionata sopra l'innesto cutaneo.

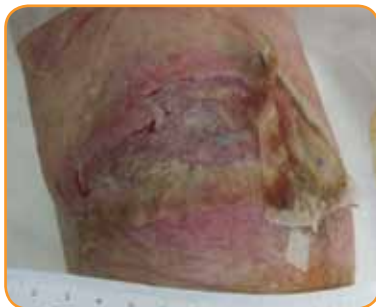

Fig. 3. Innesto cutaneo dopo rimozione della medicazione PICO al 5° giorno.

## Ferite post-chirurgiche

### 3. Impiego di PICO® su una ferita post-operatoria dopo ricostruzione del seno: 1

Una donna di 41 anni era stata trattata per cancro al seno.

Dopo la radioterapia è stata sottoposta a chirurgia ricostruttiva con inserimento di un espansore di tessuto all'interno del seno.

È stato scelto il sistema PICO di Smith & Nephew con medicazione 30 cm x 10 cm per gestire ogni tipo di essudato ed applicare la NPWT sulla linea di incisione, allo scopo di minimizzare i rischi relativi alla lesione nonché il disagio per la paziente.

Dopo l'applicazione di PICO la paziente è potuta andare a casa con PICO *in situ* e dal giorno 2 è stata visitata quotidianamente come paziente esterna partecipante allo studio in corso. La pompa è stata sostituita al giorno 6 e la medicazione al giorno 11.

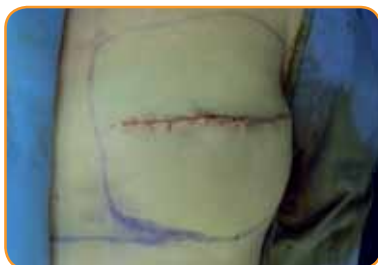

Fig. 1. Ferita post-operatoria dopo ricostruzione del seno. La ferita misurava 15 cm in lunghezza e 0,5 cm in profondità. Da notare che l'incisione chiusa è sollevata rispetto al livello della cute circostante.

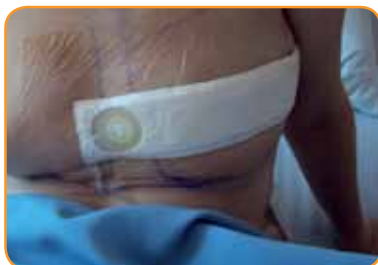

Fig. 2. Paziente con la medicazione in sito al primo giorno di valutazione (giorno 1). Si noti il sito IV tunnellizzato situato sotto la clavicola, che è stato coperto con una medicazione convenzionale.

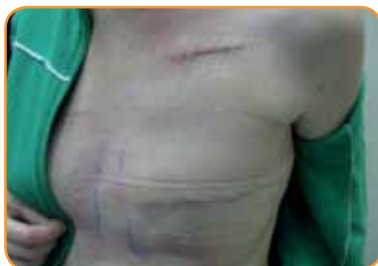

Fig. 3. Ferita post-operatoria dopo rimozione di PICO al giorno 11. Si notano alcune linee dovute alla pressione sulla cute circostante la medicazione PICO, cute altrimenti sana. L'incisione chirurgica è chiusa, non c'è essudato e l'incisione è piatta. Si confronti la cicatrice con la ferita del sito IV tunnellizzato, presente dallo stesso tempo, che rimane sollevata.

## Ferite post-operatorie

### 4. Impiego di PICO® su una ferita post-operatoria dopo ricostruzione del seno: 2

Una donna di 27 anni presentava una ferita chirurgica di 14,1 cm x 0,1 cm, in seguito a mastectomia con risparmio cutaneo e immediata ricostruzione del seno con protesi. È stato applicato il sistema PICO.

Il primo giorno dopo l'applicazione, la pompa e la medicazione sono state sostituite.

La ferita stava già progredendo verso la chiusura. Al giorno 5 la paziente è stata dimessa e non è stato necessario sostituire ancora la medicazione fino al giorno 6.

Il giorno 6 è stato applicato il terzo sistema PICO, il trattamento è proseguito fino al giorno 11, quando si è osservato che la ferita era chiusa e il trattamento con PICO si è concluso.

In generale, il chirurgo è stato molto soddisfatto della performance della medicazione.

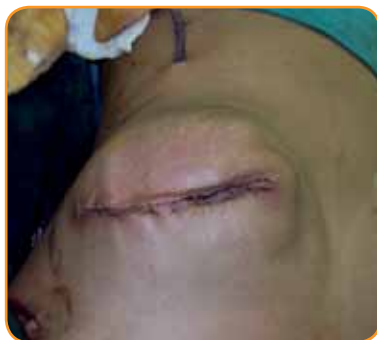

Fig. 1. La ferita subito dopo la chirurgia di ricostruzione del seno.

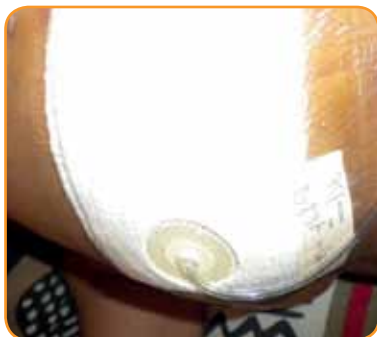

Fig. 2. Medicazione PICO *in situ* al giorno 7.

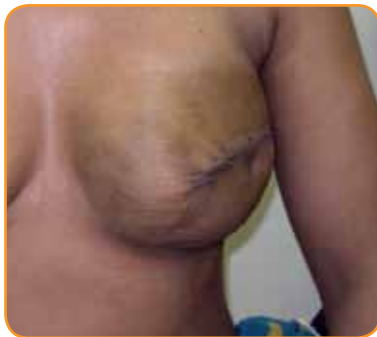

Fig. 3. La ferita al giorno 14, 3 giorni dopo la chiusura.

## Ferite post-chirurgiche

### 5. Impiego di PICO® in seguito a riparazione di ernia incisionale

Un uomo di 52 anni è stato trattato per diverticolite ed ernia incisionale. Aveva avuto una colectomia e una incisione chirurgica per riparare la sua ernia. La ferita misurava 26 cm x 5 cm x 0,1 cm ed era chiusa con sutura.

Dopo aver suturato la ferita, al paziente è stato applicato il sistema PICO con la medicazione 10 cm x 30 cm.

Il trattamento è proseguito per 6 giorni quando, al primo cambio di medicazione previsto, la ferita è apparsa chiusa e senza essudato nè infezione. Dato che la ferita era chiusa, il trattamento con PICO è stato sospeso in quel momento.

In generale, gli sperimentatori sono stati soddisfatti e hanno ritenuto che PICO avesse un'efficacia superiore a quella che si sarebbero aspettati da una medicazione avanzata in un caso simile.

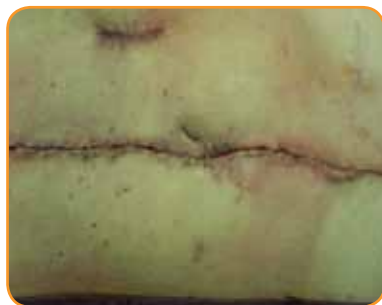

Fig. 1. Ferita post-operatoria prima dell'applicazione di PICO. Gli sperimentatori hanno osservato un'ampia sottominatura della cute e una tensione della chiusura della parete addominale.



Fig. 2. Medicazione PICO sopra l'ernia incisionale dopo la prima applicazione.

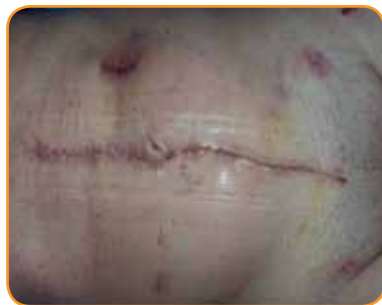

Fig. 3. Ferita chiusa dopo rimozione della medicazione PICO al giorno 6.



## Ferite post-chirurgiche

### 6. Impiego di PICO° su ferita chirurgica da impianto di protesi dell'anca: 1

Un uomo di 53 anni affetto da osteoartrite è stato trattato in seguito a ferita chirurgica per impianti di protesi d'anca.

La ferita, con punti e strisce di sutura, misurava 17,5 cm x 0,5 cm.

È stato applicato un sistema PICO con medicazione 10 cm x 30 cm.

Al giorno 3 è stata eseguita una sostituzione di routine della medicazione.

La ferita procedeva verso la chiusura, senza infezione e con bassi livelli di essudato, sebbene la cute circostante fosse infiammata.

Il paziente si trovava a suo agio, sebbene al giorno 5 fosse osservabile un lieve ematoma intorno alla parte inferiore della medicazione, che è rimasto per alcuni giorni.

Nel corso della sostituzione di routine della medicazione eseguita al giorno 10 si è osservato che la ferita era chiusa.

In generale, lo sperimentatore è stato molto soddisfatto del trattamento.

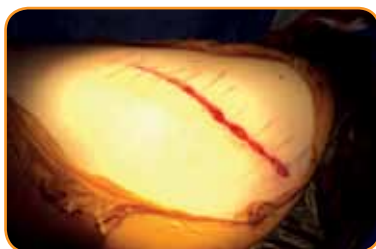

Fig. 1. Ferita all'anca immediatamente dopo chirurgia.

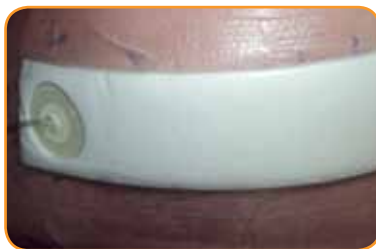
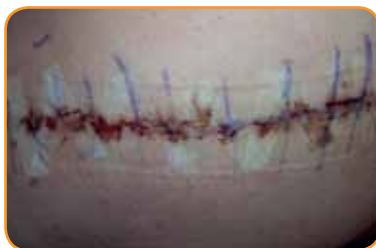
Fig. 2a e 2b. Ferita il giorno 3, prima e dopo la nuova medicazione.

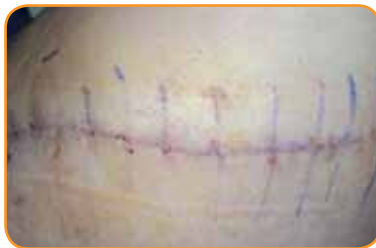

Fig. 3. La ferita post-operatoria all'anca era chiusa al giorno 10.

## Ferite post-chirurgiche

### 7. Impiego di PICO® in seguito a impianto di protesi dell'anca: 2

Questa donna di 52 anni affetta da osteoartrite è stata trattata per una ferita chirurgica in seguito a impianto di protesi d'anca.

La ferita misurava 15,5 cm x 0,2 cm ed è stata chiusa con punti e strisce adesive di sutura.

In sala operatoria il chirurgo e l'assistente hanno impiegato solamente 3 minuti per applicare il sistema PICO, utilizzando la medicazione 10 cm x 30 cm.

Il trattamento è proseguito senza problemi per 6 giorni, durante i quali il paziente era a suo agio. Nel corso della sostituzione di routine della medicazione al giorno 7, si è osservato che la ferita progrediva verso la chiusura, con tessuto circostante sano e assenza di infezione. L'infermiera ha applicato un nuovo sistema PICO in soli due minuti.

Alla sostituzione di routine successiva, eseguita al giorno 10, la ferita era chiusa.

Il medico ha stimato che la ferita si sia chiusa 3 giorni prima rispetto a quanto ci si potesse aspettare con una medicazione avanzata.

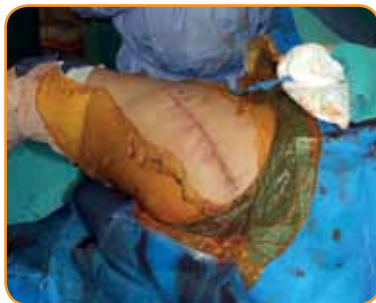

Fig. 1. Ferita subito dopo la sostituzione dell'anca.

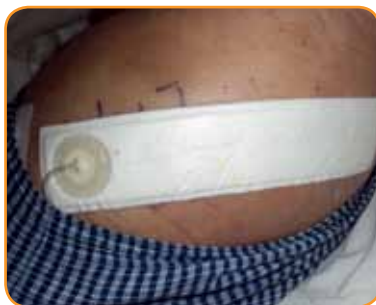

Fig. 2. Medicazione PICO in posizione al giorno 2.

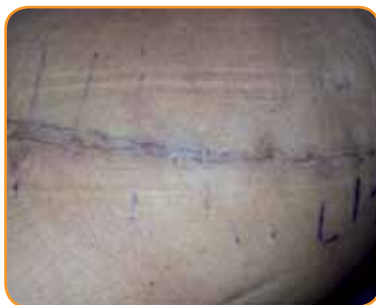

Fig. 3. Ferita chiusa dopo rimozione della medicazione al giorno 10.

## Ferite post-chirurgiche

### 8. Impiego di PICO® in seguito a impianto di protesi dell'anca: 3

Una donna di 65 anni è stata trattata per una ferita chirurgica in seguito a impianto di protesi d'anca.

Soffriva di osteoartrite, di ipertensione e di diabete di tipo 2, riconosciuto come uno dei fattori di rischio che possono ritardare la guarigione di una ferita.

Dopo chirurgia la ferita è stata chiusa con punti e strisce di sutura. Alla paziente è stato applicato un sistema PICO ed è rimasta in ospedale per altri 5 giorni prima di essere dimessa.

Alla visita del giorno 7 la ferita progrediva bene, non era presente essudato nè infezione e in soli 3 minuti è stata applicata una nuova medicazione.

Al successivo cambio di routine della medicazione, eseguito il giorno 9, la ferita era chiusa e il trattamento con PICO è stato sospeso.

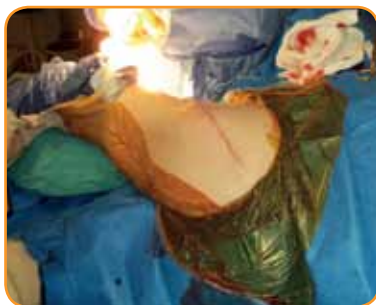


Fig. 1. Ferita chirurgica da sostituzione dell'anca subito dopo l'intervento.

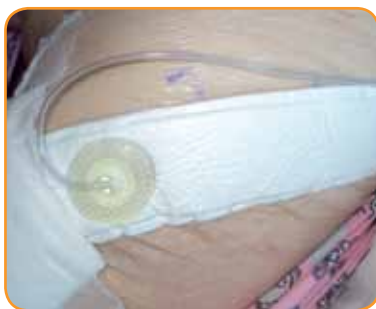

Fig. 2. PICO *in situ* sull'anca al giorno 4.

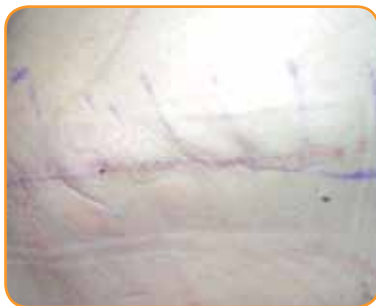

Fig. 3. Giorno 7: la ferita progredisce verso la chiusura.

## Ferite post-chirurgiche

### 9. Impiego di PICO® in seguito a impianto di protesi dell'anca: 4

Dopo l'intervento per sostituzione dell'anca in un uomo di 66 anni, in sala operatoria, è stato applicato un sistema PICO con la medicazione 10 cm x 30 cm.

Il paziente era a suo agio. La prima medicazione è stata sostituita al giorno 2 a causa degli alti livelli di essudato.

Dopo la rimozione di questa prima medicazione si è osservato che la ferita progrediva bene ed è stata applicata rapidamente una nuova medicazione.

Il paziente era in grado di camminare tranquillamente dal giorno 3 ed è stato dimesso il giorno 7.

Nel corso della sostituzione di routine della medicazione, prevista per quel giorno, si è osservato che la ferita era ulteriormente migliorata.

Tuttavia, il paziente ha richiesto la sospensione del trattamento con PICO, perchè doveva lasciare il paese.

Dato che a quel punto la ferita era quasi guarita, il medico ha convenuto che non era più necessario ulteriore trattamento con pressione negativa e si è passati a OPSITE® Post-Op.

In generale, il medico è stato molto soddisfatto del trattamento, ritenendolo più efficace di quello che si sarebbe aspettato con una medicazione avanzata.

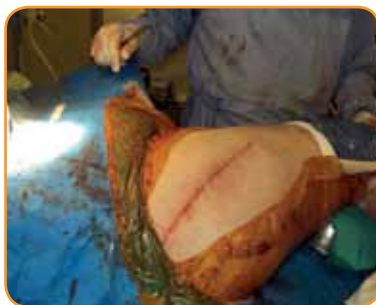

Fig. 1. Ferita chirurgica da sostituzione dell'anca subito dopo l'intervento.

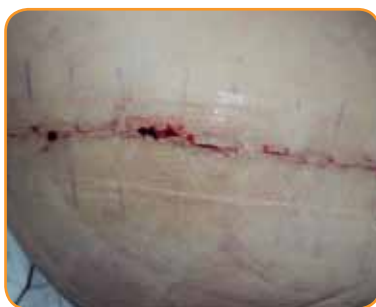

Fig. 2. Miglioramento della ferita al giorno 2.

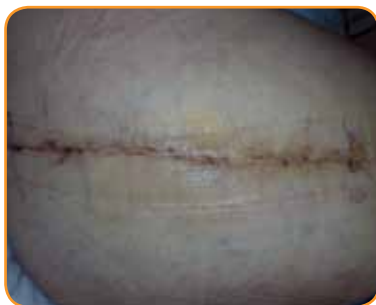

Fig. 3. Giorno 7: aspetto della ferita, in procinto di chiudersi, alla fine del trattamento con PICO.

## Ferite post-chirurgiche

### 10. Impiego di PICO® in seguito a impianto di protesi del ginocchio: 1

Un uomo di 77 anni, affetto da ipertensione e osteoartrite, è stato sottoposto a chirurgia per impianto di protesi del ginocchio. La ferita è stata chiusa con suture. Presentava lieve essudazione ma non infezione.

Direttamente sala operatoria al paziente è stato applicato un sistema PICO con la medicazione 10 cm x 30 cm.

Dopo un giorno è stato necessario sostituire la prima medicazione, tuttavia si è potuto osservare che la ferita stava già avviandosi alla chiusura.

Al giorno 3 moderati livelli di essudato erano prodotti dalla ferita e al giorno 5 l'essudato era risalito fino a metà della medicazione.

Nel corso della sostituzione di routine della medicazione al giorno 6 si è potuto osservare che la ferita migliorava verso la chiusura.

Al successivo cambio di routine al giorno 13, la ferita era chiusa.

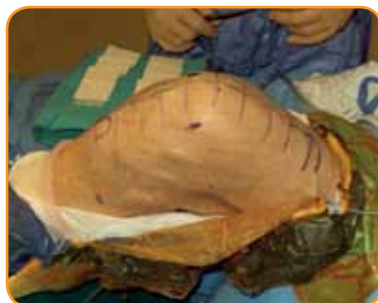


Fig. 1. Paziente dopo sutura della ferita al ginocchio in sala chirurgica

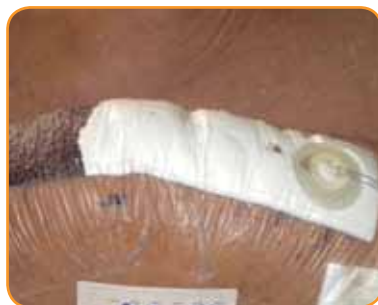

Fig. 2. PICO posizionato sul ginocchio al giorno 4: evidente la raccolta di essudato nella parte inferiore della medicazione

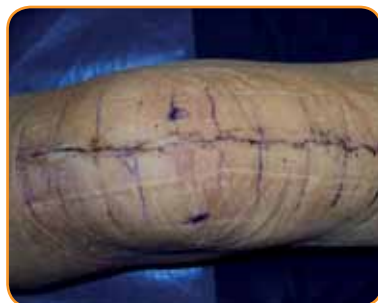

Fig. 3. Ferita chiusa al giorno 13.

## Ferite post-chirurgiche

### 11. Impiego di PICO® in seguito a impianto di protesi del ginocchio: 2

Una donna di 48 anni è stata trattata con PICO dopo chirurgia per sostituzione del ginocchio.

La medicazione è stata applicata con facilità e il trattamento è proseguito senza problemi fino al cambio di medicazione del giorno 6, in cui si è osservato che la ferita stava migliorando.

Al giorno 10 l'allarme di perdita di pressione ha cominciato a lampeggiare subito dopo aver sostituito la medicazione, tuttavia nel corso di questo cambio di medicazione si è osservato che la ferita era chiusa e che quindi non era necessario proseguire il trattamento.

Lo sperimentatore ha dichiarato che PICO ha mostrato una velocità di guarigione superiore rispetto a quella prevista in un simile caso con medicazioni avanzate.

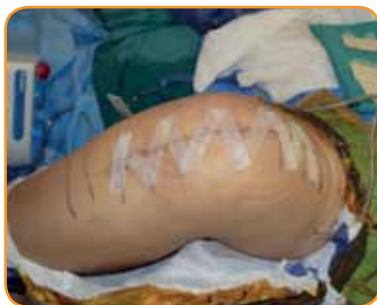

Fig.1. Ginocchio subito dopo chirurgia.

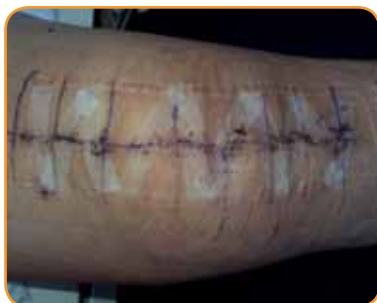

Fig. 2. Ferita al ginocchio al cambio di medicazione del giorno 6.

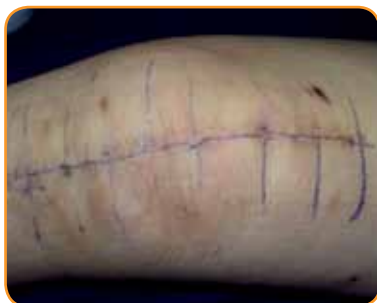

Fig. 3. Ferita al ginocchio al cambio di medicazione del giorno 10.

## Ferite post-chirurgiche

### 12. Impiego di PICO® in seguito a intervento di revisione di una protesi del ginocchio

Un uomo di 61 anni presentava una ferita chirurgica sulla gamba, in seguito a intervento di revisione di una protesi del ginocchio.

La ferita misurava 23 cm x 0,1 cm ed era stata chiusa con una sutura fissata con strisce adesive. Presentava lieve essudato e non era clinicamente infetta.

In sala operatoria è stato applicato senza difficoltà un sistema PICO con la medicazione 10 cm x 30 cm. Il trattamento è proseguito normalmente per 5 giorni e si è potuto dimettere il paziente al giorno 3.

Al giorno 5 sono state osservate piccole quantità di essudato raccolte alla base e a metà della medicazione, ma al cambio di medicazione di routine del giorno 6 si è visto che la ferita procedeva verso la chiusura.

Al giorno 7 il paziente ha riferito che la medicazione sembrava “tirare” più di prima. Al cambio di routine del giorno 10 il paziente ha riportato un lieve dolore al momento della rimozione della medicazione.

A questo punto la ferita appariva chiusa.

In generale, lo sperimentatore è stato molto soddisfatto di PICO e ha dichiarato che, rispetto a medicazioni avanzate, PICO ha permesso di ottenere una guarigione rapida della ferita e una buona gestione dell'essudato.

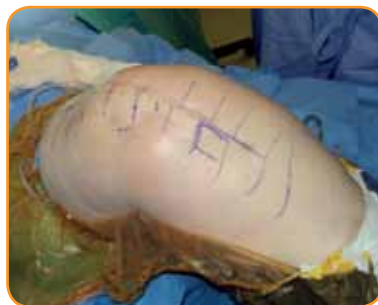

Fig. 1. Ginocchio subito dopo chirurgia con tourniquet in posizione.

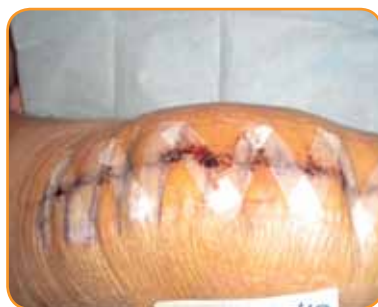

Fig. 2. Ferita al cambio di medicazione del giorno 6.

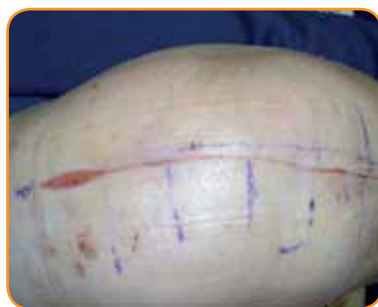

Fig. 3. Ferita chiusa al termine del periodo di studio.

## Bibliografia

- Armstrong DG, Lavery LA; Diabetic Foot Study Consortium. 2005 Negative pressure wound therapy after partial diabetic foot amputation: a multicentre, randomised controlled trial. *Lancet*. 2006;366(9498):1704-10.
- Borgquist O, Gustafsson L, Ingemansson R, Malmström M. Micro- and macromechanical effects on the wound bed of negative pressure wound therapy using gauze and foam. *Ann Plast Surg*. 2010a;64(6):789-93.
- Borgquist O, Ingemansson R, Malmström M. Wound edge microvascular blood flow during negative-pressure wound therapy: examining the effects of pressures from -10 to -175 mmHg. *Plast Reconstr Surg*. 2010b; 125(2):502-9.
- Gomoll AH, Lin A, Harris MB. Incisional vacuum-assisted closure therapy. *J Orthop Trauma*. 2006; 20(10):705-9.
- Greene AK, Puder M, Roy R, Arsenault D, Kwei S, Moses MA, Orgill DP. Microdeformational wound therapy: effects on angiogenesis and matrix metalloproteinases in chronic wounds of 3 debilitated patients. *Ann Plast Surg*. 2006; 56(4):418-22.
- Henderson V, Timmons J, Hurd, T, Deroo K, Maloney S, Sabo S. NPWT in everyday practice Made Easy. *Wounds International* 2010; 1(5):
- Kamolz LP, Andel H, Haslik W, Winter W, Meissl G, Frey M. Use of subatmospheric pressure therapy to prevent burn wound progression in human: first experiences. *Burns*. 2004; 30(3):253-8.
- Llanos S, Danilla S, Barraza C, Armijo E, Piñeros JL, Quintas M, Searle S, Calderon W (2006) Effectiveness of negative pressure closure in the integration of split thickness skin grafts: a randomized, double-masked, controlled trial. *Ann Surg*. Nov;244(5):700-5
- Malmström M, Borgquist O. NPWT settings and dressing choices made easy. *Wounds International* 2010; 1(3):
- Malmström M, Ingemansson R, Martin R, Huddleston E. Negative pressure wound therapy using gauze or open-cell polyurethane foam: similar early effects on pressure transduction and tissue contraction in an experimental porcine wound model. *Wound Repair Regen*. 2009a; 17:200-5.
- Malmström M, Ingemansson R, Martin R, Huddleston E. Wound edge microvascular blood flow: effects of negative pressure wound therapy using gauze or polyurethane foam. *Ann Plast Surg*. 2009b; 63(6):676-81
- Morykwas MJ, Argenta LC, Shelton-Brown EI, McGuirt W. Vacuum-assisted closure: a new method for wound control and treatment: animal studies and basic foundation. *Ann Plast Surg*. 1997; 38(6):553-62.
- Saxena V, Hwang CW, Huang S, Eichbaum Q, Ingber D, Orgill DP. Vacuum-assisted closure: microdeformations of wounds and cell proliferation. *Plast Reconstr Surg*. 2004; 114(5):1086-96; discussion 1097-8.
- Wackenfors A, Sjögren J, Gustafsson R, Algotsson L, Ingemansson R, Malmström M. Effects of vacuum-assisted closure therapy on inguinal wound edge microvascular blood flow. *Wound Repair Regen*. 2004; 12(6):600-6.
- A prospective, open, non-comparative, multi-centre study to evaluate the functionality and dressing performance of a new negative pressure enhanced dressing (NPED) in acute wounds.

## Scopri PICO



### Wound Management

Smith & Nephew s.r.l.  
Via De Capitani, 2A  
20864 Agrate Brianza (MB)  
Italia

contattaci@smith-nephew.com  
www.smith-nephew.it/wound  
www.globalwoundacademy.com  
www.curadelleferite.it

T +39 039 60941  
F +39 039 651535

\*Marchio di Smith & Nephew